
Milijana Damnjanović¹

HIPOTIREOZA – DIJAGNOSTIČKI IZAZOV KOD DECE – PRIKAZ SLUČAJA

Apstrakt: Hipotireoza je endokrini poremećaj sa širokim spektrom simptoma i multiorganskom zahvaćenošću. Skoro sve ćelije u organizmu poseduju receptore za tiroidne hormone, a klinička slika hipotireoze rezultat je smanjenog dejstva tiroidnih hormona na ciljne organe i može biti nespecifična, posebno kod dece i adolescenata i samim tim može ostati duže vremena neprepoznata. Perikardna efuzija, koja se javlja sa učestalošću 10%–30% kod odraslih pacijenata sa hipotireozom, kod dece je vrlo retka. Perikardna efuzija, kao i svi drugi simptomi hipotireoze su reverzibilni nakon započinjanja hormonske supstitucione terapije. Ovo je prikaz devojčice kod koje je perikardna efuzija bila najznačajnija manifestacija autoimunskog tireoiditisa, a kod koje su u momentu postavljanja dijagnoze takođe uočeni i drugi poremećaji dugotrajnog dejstva niskih nivoa tiroidnih hormona na ciljne organe.

Ključne reči: deca, hipotireoza

Uvod

Hipotireoza je endokrini poremećaj sa širokim spektrom simptoma i multiorganskom zahvaćenošću [1].

Skoro sve ćelije u organizmu poseduju receptore za tiroidne hormone [2], a klinička slika hipotireoze rezultat je smanjenog dejstva tiroidnih hormona na ciljne organe i može biti nespecifična, posebno kod dece i adolescenata i samim tim može ostati duže vremena neprepoznata [3].

Autoimunski tireoiditis je najčešći uzrok stečene hipotireoze u pedijatrijskoj populaciji. Obično se dijagnostikuje kod veće dece i adolescenata i to češće kod osoba ženskog pola [4].

¹ Milijana Damnjanović, Služba pedijatrije, Opšta bolnica “Dr Laza K. Lazarević” Šabac, milijanadamnjanovic77@gmail.com

Perikardna efuzija, koja se javlja sa učestalošću 10%–30% kod odraslih pacijenata sa hipotireozom, kod dece je vrlo retka [5].

Ovo je prikaz devojčice kod koje je perikardna efuzija bila najznačajnija manifestacija autoimunskog tiroiditisa, a kod koje su u momentu postavljanja dijagnoze takođe uočeni i drugi poremećaji dugotrajnog dejstva niskih nivoa tiroidnih hormona na ciljne organe.

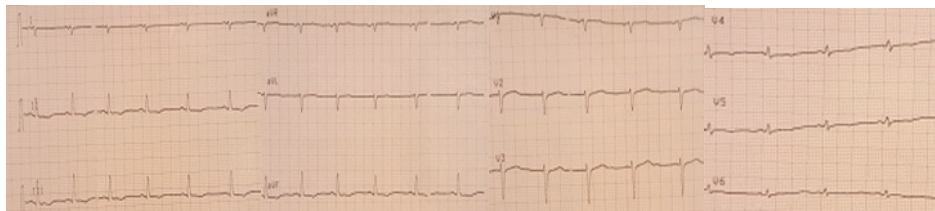
Prikaz slučaja

Devojčica uzrasta 17 godina upućena je u našu ustanovu zbog bolova u trbuhu, koje opisuje da počinju u predelu želuca i da se potom spuštaju duž leve strane trbuha, koji traju unazad 5 dana i zamaranja. Nije imala povišenu telesnu temperaturu. COVID-19 infekciju preležala je mesec dana ranije, od simptoma je imala samo blago povišenu telesnu temperaturu. U laboratorijskim nalazima koji su urađeni 5 dana pre prijema SE 28 mm/h, Le 4,5 (Neu 44,1%, Lym 43,5%, Mo 8,5%, Eos 2,4%, Bas 1,49%), Er 3,35, Hgb 109 g/L, Hct 0,318 L/L, Tr 232, ukupni holesterol 6,92 mmol/L, trigliceridi 0,79 mmol/L, kreatinin 129,9 μ mol/L, ukupni protein 83 g/L, albumin 49 g/L, ALT 67 U/L, AST 67 U/L, amilaza u serumu 70 U/L, K 3,6 mmol/L ostali elektroliti su bili u granicama referentnih vrednosti; urin: uredan; urinokultura bez porasta patogenih bakterija. Ultrazvučnim pregledom abdomena i male karlice uočeno je prisustvo kolekcije slobodne tečnosti intrapelvično debljine do 2 mm, jajnici normalne veličine sa multiplim cističnim promenama. Lečena je tokom 5 dana ambulantno per os antimikrobnom terapijom Cefiksimom (Pancef).

Na prijemu devojčica TM 63,5 kg, TV 172,5 cm, ITM 21,3 kg/m², afebrilna, eupnoična, TA 100/70mmHg, blede kože bez patoloških eflorescencija, svesna, pokretna. Gornji očni kapci lako natečeni. Ždrelno mirno. Štitasta žlezda nije bila uvećana. Urednog auskultatornog nalaza nad plućima. Srčana radnja ritmična, tonovi jasni bez patoloških šumova. Palpabilnih pulseva arterije femoralis simetrično sa brahijalnim. Trbuh mek, palpatorno bolno neosetljiv, bez palpabilne organomegalije. Blagi pretibijalni edemi. Meningealni znaci negativni.

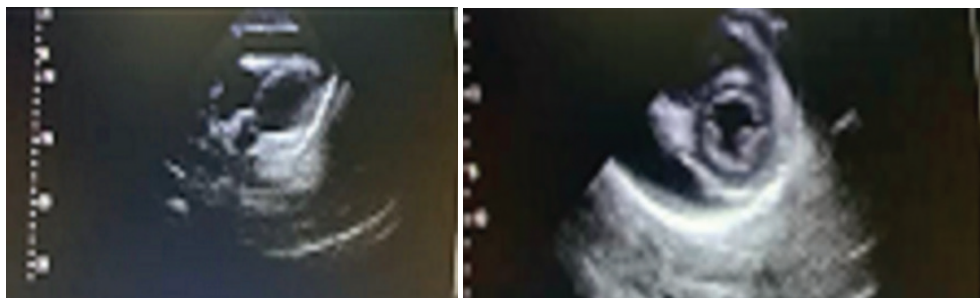
Laboratorijske analize na prijemu: SE 19 mm/h, CRP <1mg/L, Fibrinogen 2.52g/L, ASOT: negativan, Le 4,1 (Neu 49,4%, Lym 37,7%, mo 8,3%, eos 3,4%, bas 1,2%), Er 3,4, Hgb 104 g/L, Hct 0,32 L/L, Tr 208. Elektroliti su bili u granicama referentnih vrednosti, ukupni holesterol 6.76 mmol/L, LDL holesterol 4.42 mmol/L, HDL holesterol 1.84 mmol/L, Urea 4.7 mmol/L, Kreatinin 116.5 μ mol/l, Ac. Uricum 190 μ mol/l, ALT 21 U/L, AST 81 U/L, alkalna fosfataza 46 U/L, Latex RF: negativan, Waaler Rose test: negativan, Brzi Ag test na SARS-CoV-2: negativan.

Elektrokardiografija: SR, SF 74/min, negativni T talasi D2, D3, aVF, V4–V5, aplatiran T talas u odvodima D1 i V6, niske voltaže QRS kompleksa u odvodima D1, V4–V6, QTc 0.44s (slika 1).



Slika 1. EKG zapis 17-godišnje devojčice sa perikardnom efuzijom i hipotireozom

Nakon urađene elektrokardiografije proširene su laboratorijske analize: CK 1975 U/L, CK-MB 88 U/L, LDH 421 U/L, Troponin I <10 (ref do 40), D-dimer 0.19 mg/L (ref <0.50) i urađen je ehokardiografski pregled, gde je viđena perikardna efuzija oko 12mm u dijastoli sa očuvanom kontraktilnošću leve komore (slika 2).



Slika 2. Ehokardiografski prikaz perikardne efuzije kod 17-godišnje devojčice sa hipotireozom

Devojčica je upućena u tercijarnu ustanovu radi daljeg ispitivanja, gde je postavljena dijagnoza autoimunskog tiroiditisa sa hipofunkcijom tiroidne žlezde.

Diskusija

U hipotireozu dolazi do povećane ekstravazacije proteina i usporavanja limfne drenaže, što može dovesti do nastanka mikscedema sa nakupljanjem tečnosti u seroznim prostorima, uključujući i perikardni prostor. Nakupljanje tečnosti je obično vrlo sporo tako da srce ima vremena da se adaptira, a pacijenti su najčešće asimptomatski i otkriva se obično kada je klinička slika hipotireoze potpuno razvijena, ili slučajno tokom pregleda. Međutim, ukoliko perikardijalna efuzija nije na vreme otkrivena i adekvatno lečena nakupljanje tečnosti u perikardnom prostoru može dovesti do nastanka tamponade srca [6].

Tiroidni hormoni svojim direktnim dejstvom na kardiomiocite utiču na njihova elektrofiziološka svojstva, kao i na srčanu frekvenciju i ekspresiju beta-adrenergičkih

receptora u srcu [7], te se kod pacijenata sa hipotireozom mogu uočiti različiti poremećaji ritma i sprovođenja srčanih impulsa.

Najčešće promene koje se mogu uočiti kod pacijenata sa hipotireozom na 12-kanalnom površinskom EKG-u su bradikardija, blok desne grane, apatirani ili inverzni T talasi, široki QRS kompleksi, produžen QTc interval, niska voltaža QRS kompleksa [8]. Produženje QTc intervala ove pacijente stavlja u rizik za razvoj ventrikularne aritmije (torsades de pointes) [7], a niska voltaža QRS kompleksa može se videti kod pacijenata sa hipotireozom bez ili u prisustvu perikardne efuzije, ali s obzirom na to da je ovaj obrazac na EKG-u vrlo suspektan na prisustvo perikardne efuzije savetuje se da se kod svih pacijenata načini ehokardiografski pregled [8].

U hipotireozi, osim već pomenutih hronotropnih i dromotropnih promena, dolazi i do smanjenja kontraktilnosti miokarda i poremećaja u relaksaciji (dijastolna disfunkcija) [7].

Tiroidni hormoni utiču i na tonus glatkih mišića krvnih sudova i njihovu reaktivnost, te u hipotireozi, usled smanjene produkcije endotelin-produkujućeg relaksacionog faktora (EDRF), dolazi do smanjivanja relaksacije glatkih mišića krvnih sudova i njihove konstrikcije, što dovodi do povećanja sistemske vaskularne rezistencije, koja zajedno sa smanjenom kontraktilnošću miokarda dovodi do smanjenog srčanog izbačaja i tkivne hipoperfuzije [7].

Osobe sa hipotireozom takođe mogu imati i povišen dijastolni krvni pritisak, usled narušavanja funkcionisanja renin-angiotenzin-aldosteron sistema, zbog smanjenog nivoa renina u plazmi, usled smanjene sinteze njegovih prekursora u jetri [8].

Svi ovi hemodinamski poremećaji verovatno utiču i na bubrežnu funkciju, te je kod pacijenata sa hipotireozom primećeno smanjivanje glomerulske filtracije i povećanje nivoa serumskog kreatinina [9].

Zamaranje, mišićna slabost i oslabljeni tendinozni refleksi (hipotiroidna miopatija) su najverovatnije posledica disfunkcije skeletnih mišića koje se javlja u hipotireozi [10, 11]. Naime, kod pacijenata sa hipotireozom primećeno je da dolazi do porasta mišićnog enzima kreatin-fosfokinaze i to u najvećem broju slučajeva CK-MM izoenzima, dok kod manjeg broja pacijenata dolazi i do porasta CK-MB, što uz porast laktat dehidrogenaze (LDH) i aspartat aminotransferase (AST), ali bez porasta troponina I [12] kod pacijenata sa porastom CK-MB izoenzima, ukazuje da je poreklo ovog enzima iz skeletnih mišića [13, 14]. Zašto u hipotireozi dolazi do porasta mišićnih enzima nije dovoljno jasno, ali se pretpostavlja da može nastati kao posledica poremećaja u glikogenolizi, direktnog ćelijskog oštećenja i /ili smanjenog klirensa kreatin-fosfokinaze, a nivo kreatin-fosfokinaze je obično u pozitivnoj korelaciji sa nivoom TSH [10].

U hipotireozi dolazi do smanjene sekrecije eritropoetina, usled čega može doći do razvoja anemije kod ovih pacijenata [15].

Dislipidemija je česta kod osoba sa hipotireozom i oni obično imaju povišen nivo ukupnog holesterola i lipoproteina male gustine (LDL-holesterol), mada nešto ređe mogu imati i hipertrigliceridemiju. Povišen nivo ukupnog holesterola i LDL-holesterola najverovatnije nastaje usled smanjene aktivnosti proteina i enzima koji učestvuju u metabolizmu holesterola u jetri, kao i smanjene ekspresije LDL receptora u jetri i njegovog smanjenog hepatičnog i bilijarnog klirensa [7, 8].

Lečenje podrazumeva supstitucionu terapiju hormonima štitne žlezde, čijom primenom dolazi do povlačenja simptoma hipotireoze [1, 7], uključujući i perikardnu efuziju [6].

Zaključak

Klinička slika hipotireoze kod dece i adolescenata može biti vrlo nespecifična, stoga se savetuje provera tiroidnog statusa kod sve dece koja imaju nespecifične simptome kao što su zamaranje, bolovi u mišićima, anemija, posebno koja ne reaguje na supstitucionu terapiju, dislipidemiju ili novonastale poremećaje srčanog ritma i sprovođenja ili miokardijalne disfunkcije, kao i kod sve dece kod koje se uoči perikardna efuzija bez jasnih kliničkih znakova za postavljanje dijagnoze perikarditisa ili postojanja drugog mogućeg uzroka, kao što su neoplazije, bubrežna ili reumatološka bolest.

Konflikt interesa: Bez konflikta interesa

Literatura

1. Chiovato L, Magri F, Carlé A. Hypothyroidism in Context: Where We've Been and Where We're Going. *Adv Ther.* 2019 Sep; 36(Suppl 2): 47–58. doi: 10.1007/s12325-019-01080-8. Epub 2019 Sep 4. PMID: 31485975; PMCID: PMC6822815. <https://doi.org/10.1007/s12325-019-01080-8>.
2. Brent GA. Mechanisms of thyroid hormone action. *J Clin Invest.* 2012 Sep; 122(9): 3035–43. doi: 10.1172/JCI60047. Epub 2012 Sep 4. PMID: 22945636; PMCID: PMC3433956.
3. Ersoy B, Seniha KY, Kızılay D, Yılmaz M, Coşkun Ş. Diagnostic difficulties by the unusual presentations in children and adolescents with Hashimoto thyroiditis. *Ann Pediatr Endocrinol Metab.* 2016 Sep; 21(3): 164–168. doi: 10.6065/apem.2016.21.3.164. Epub 2016 Sep 30. Erratum in: *Ann Pediatr Endocrinol Metab.* 2016 Dec; 21(4): 245. PMID: 27777910; PMCID: PMC5073164.
4. Brown RS. Autoimmune thyroiditis in childhood. *J Clin Res Pediatr Endocrinol.* 2013; 5 Suppl 1(Suppl 1): 45–9. doi: 10.4274/jcrpe.855. Epub 2012 Nov 15. PMID: 23154164; PMCID: PMC3608006.

5. Martinez-Soto T, Deal C, Stephure D, Trussell R, Boutin C, Djemli A, Ho J. Pericardial effusion in severe hypothyroidism in children. *J Pediatr Endocrinol Metab.* 2010 Nov; 23(11): 1165–8. doi: 10.1515/jpem.2010.182. PMID: 21284330.
6. Leonardi, A, Penta, L, Cofini, M, Lanciotti, L, Principi, N, Esposito, S. Pericardial Effusion as a Presenting Symptom of Hashimoto Thyroiditis: A Case Report. *Int. J. Environ. Res. Public Health* **2017**, *14*, 1576. <https://doi.org/10.3390/ijerph14121576>
7. Cappola AR, Akshay DS, Medici M. et al. Thyroid and Cardiovascular Disease. *Circulation.* 2019.0618139(25): 28922909. doi:10.1161/CIRCULATIONAHA.118.036859 PMID-31081673. <https://www.ahajournals.org/doi/full/10.1161/CIRCULATIONAHA.118.036859>
8. Kumar M, Rawat V, Gupta G, Sharma R. Dr. Manoj Kumar, Dr. Vishnu Rawat, Dr. Gaurav Gupta, Dr. Ravikant Sharma A Study Of Cardiovascular Changes In Newly Detected Hypothyroid Patients. *European Journal of Molecular & Clinical Medicine*, 2022; 9(4): 1937–1946.
9. Mariani LH, Berns JS. The renal manifestations of thyroid disease. *J Am Soc Nephrol.* 2012 Jan; 23(1): 22–6.
10. Hemavathi, Rekha Nanjundasetty, and Anilkumar Hanumanthaiah. “Evaluation of serum creatine kinase levels in patients with hypothyroidism”. *Journal of Evolution of Medical and Dental Sciences*, Vol. 5, No. 35, 2 May 2016, pp. 2053+. Gale OneFile: Health and Medicine, link.gale.com/apps
11. R R, KS M, KS P, SMR U, Shetty H. Study of Serum Creatine Kinase and Lactate Dehydrogenase to Assess Muscular Involvement in Hypothyroidism. *Indian J Med Biochem* 2019; 23(2): 273–277.
12. Ness-Abramof R, Nabriski DA, Shapiro MS, Tripto-Shkolnik L, Katz B, Weiss E, Shenkman L. Cardiac troponin T is not increased in patients with hypothyroidism. *Intern Med J.* 2009 Feb; 39(2): 117–20. doi: 10.1111/j.1445-5994.2008.01856.x. PMID: 19356187.
13. Brancaccio P, Lippi G, Maffulli N. Biochemical markers of muscular damage. *Clin Chem Lab Med.* 2010 Jun; 48(6): 757–67. doi: 10.1515/CCLM.2010.179. PMID: 20518645.
14. Lim AK. Abnormal liver function tests associated with severe rhabdomyolysis. *World J Gastroenterol.* 2020 Mar 14; 26(10): 1020–1028. doi: 10.3748/wjg.v26.i10.1020. PMID: 32205993; PMCID: PMC7081005.
15. Ahmed SS, Mohammed AA. Effects of thyroid dysfunction on hematological parameters: Case controlled study. *Ann Med Surg (Lond).* 2020 Jul 11; 57: 52–55. doi: 10.1016/j.amsu.2020.07.008. PMID: 32714526; PMCID: PMC7374177.